

ROTURA MUSCULAR DEL RECTO ANTERIOR

EASY



[@EASY_FISIOTERAPIA](#)

ROTURA MUSCULAR DEL RECTO ANTERIOR


El recto anterior o femoral es uno de los cuatro fascículos musculares que componen el cuádriceps.

El blog de hoy está centrado en la comprensión y el manejo tanto de la anatomía cómo de su lesión más típica, la rotura del recto anterior.

Información que no puedes desaprovechar del blog de hoy:

- Anatomía y función del cuádriceps
- Diagnóstico de una rotura de recto anterior
- Tratamiento de una rotura de recto anterior

Si además tomas la oportunidad de ver el vídeo sobre exploración ecográfica de una rotura de recto anterior habrás sacado todo el jugo informativo disponible.



SI NO QUIERES PERDERTE NADA, ENTRA EN NUESTRA LISTA DE EMAIL.

¿POR QUÉ A TU PACIENTE LE DUELE EL RECTO ANTERIOR DEL CUÁDRICEPS?

El recto anterior del cuádriceps es uno de los fascículos que componen este músculo. Sin embargo, no es el único ni probablemente te han enseñado todas las partes de las que está compuesto.

Fascículos de los que se compone el cuádriceps:

- Recto anterior o femoral (con su septo anterior)
- Vasto medial
- Vasto intermedio
- Vasto lateral

El conjunto de los cuatro posee la capacidad de extender la rodilla. Mientras que el recto anterior además participa en la flexión de cadera.

Cuando observamos el cuádriceps con un ecógrafo nos damos cuenta que hay más estructuras relevantes en su interior. Sin embargo, pocas veces son citadas, como ocurre en el caso del tendón central que desarrolla el recto anterior entre sus vientres musculares.

El septo anterior o tendón central está localizado entre el vientre muscular del recto femoral a modo de expansión aponeurótica y también se puede ver afectado en lesiones del cuádriceps.

SI NO QUIERES PERDERTE NADA, ENTRA EN NUESTRA LISTA DE EMAIL.

¿POR QUÉ A TU PACIENTE LE DUELE EL RECTO ANTERIOR DEL CUÁDRICEPS?

Cuando un paciente acude a consulta con dolor en el cuádriceps pueden estar ocurriendo muchas cosas. Aunque, muy probablemente muchas de ellas van a tener relación con el recto anterior ya que es el fascículo funcionalmente más potente, y por tanto, que más carga asimila.

Hoy concretamente vamos a centrarnos en las roturas del recto anterior del cuádriceps.

¿CÓMO IDENTIFICAR UNA ROTURA DEL RECTO ANTERIOR DEL CUÁDRICEPS?

Si eres lector habitual de nuestros blogs ya sabrás que las roturas musculares comparten ciertos puntos clave que debemos saber identificar.

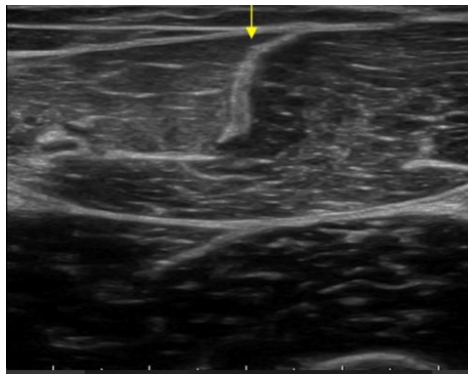
Características de una rotura del recto anterior del cuádriceps:

- Aparece tras un esfuerzo brusco
- El paciente percibe como si le hubieran golpeado en la zona de la lesión (signo de la pedrada).
- Impotencia funcional (pérdida de fuerza) y dolor súbito
- Dolor al estiramiento
- Dolor a la palpación de la zona
- Hematoma

SI NO QUIERES PERDERTE NADA, ENTRA EN NUESTRA LISTA DE EMAIL.

¿CÓMO IDENTIFICAR UNA ROTURA DEL RECTO ANTERIOR DEL CUÁDRICEPS?

La ecografía aquí supone un factor diferenciador entre aquellos fisios que la poseen y saben manejarla. Llevar a cabo de manera correcta una exploración ecográfica te permitirá objetivar y manejar información relevante acerca de la lesión. Para ello tienes un vídeo al final de la entrada de blog donde aprenderás cómo llevar esto a cabo.



Así debería ver el septo en condiciones normales, ya sabes dónde tienes el resto de las imágenes y explicaciones.

Hasta aquí ha sido todo sencillo, lo difícil viene en el tratamiento, donde surgen muchas preguntas.

¿Desde que día empiezo a mover una rotura del recto anterior del cuádriceps?

¿Qué ejercicios son adecuados en cada momento?

¿Qué criterios uso para progresar en los ejercicios del recto anterior?

Preguntas para las que tenemos respuesta si llegas hasta el final.

SI NO QUIERES PERDERTE NADA, ENTRA EN NUESTRA LISTA DE EMAIL.

TRATAMIENTO PARA EL RECTO ANTERIOR DEL CUÁDRICEPS

Si tú paciente acude a ti los días posteriores a la lesión te vas a ver ampliamente limitado.

Sin embargo, con las herramientas adecuadas podrás tomar decisiones con la tranquilidad de que estás haciendo lo mejor para él.

Aquí vamos a ofrecerte esas herramientas a través de un ejemplo real de cómo trabajamos nosotros ante roturas de recto anterior en fase aguda para que tú mismo seas capaz de aplicarlas en consulta.

Objetivos en fase inicial de tratamiento en una rotura del recto anterior del cuádriceps:

- Modificar síntomas a través de la terapia manual para reducir el dolor
- Encontrar formas de movimiento tolerables por parte del paciente las cuales supongan un punto de partida congruente al tamaño de la lesión.

Nos centraremos principalmente en estos puntos y para que tengas una guía sobre como pautar movimiento en esta lesión aquí tienes un sistema replicable que te servirá.

SI NO QUIERES PERDERTE NADA, ENTRA EN NUESTRA LISTA DE EMAIL.

TRATAMIENTO PARA EL RECTO ANTERIOR DEL CUÁDRICEPS

-**Movilidad:** Lo primero es restaurar la movilidad completa empezando en rangos tolerables por parte del paciente.

Podemos apoyarnos en movimientos activo-asistidos de flexo-extensión de rodilla o trabajar en decúbito lateral para quitar parte de la resistencia que supone la gravedad.

Criterios de ejecución: 0 dolor durante la realización y a las 24h posteriores.

-**Activación:** Para que las fibras se reordenen de la forma adecuada necesitan contracción muscular. Sin ese estímulo contráctil son como tú sin el google maps.

Para poder empezar a realizar contracciones no dolorosas tenemos que apoyarnos en ejercicios isométricos de rango interno (donde el cuádriceps se encuentra poco o nada estirado).

Siguiendo los mismos criterios que en la fase de movilidad será el dolor de nuestro paciente el que determine hasta donde podemos trabajar.

CONCLUSIÓN

La rotura de recto anterior es la rotura muscular más común en el cuádriceps la cual puede suponer consecuencias negativas en el largo plazo de no ser manejada adecuadamente.

Si de verdad quieres disminuir el riesgo de recidiva en tus pacientes y ofrecerles el mejor tratamiento disponible espero que el blog te haya servido.

Te dejo con el [vídeo](#) sobre exploración ecográfica en rotura de recto anterior que puede suponer un antes y un después en la forma que ves tanto la ecografía como las lesiones musculares.

SI NO QUIERES PERDERTE NADA, ENTRA EN NUESTRA LISTA DE EMAIL.